

федеральное государственное бюджетное образовательное учреждение высшего образования «Приволжский исследовательский медицинский университет»
Министерства здравоохранения Российской Федерации

Владимирский филиал ФГБОУ ВО «ПИМУ» Минздрава России

ФОНД ОЦЕНОЧНЫХ СРЕДСТВ ПО ДИСЦИПЛИНЕ

РЕНТГЕНОЛОГИЯ

Специальность 31.08.09 Рентгенология

Кафедра: лучевой диагностики ФДПО

Форма обучения: очная

Владимир
2023

1. Фонд оценочных средств для текущего контроля успеваемости, промежуточной аттестации обучающихся по дисциплине

Настоящий Фонд оценочных средств (ФОС) по дисциплине «Рентгенология» является неотъемлемым приложением к рабочей программе дисциплины «Рентгенология». На данный ФОС распространяются все реквизиты утверждения, представленные в РПД по данной дисциплине.

2. Перечень оценочных средств

Для определения качества освоения обучающимися учебного материала по дисциплине «Рентгенология» используются следующие оценочные средства:

№ п/п	Оценочное средство	Краткая характеристика оценочного средства	Представление оценочного средства в ФОС
1	Тесты	Система стандартизированных заданий, позволяющая автоматизировать процедуру измерения уровня знаний и умений обучающегося	Фонд тестовых заданий
2	Ситуационные задачи	Способ контроля, позволяющий оценить критичность мышления и степень усвоения материала, способность применить теоретические знания на практике.	Перечень задач
3	Индивидуальный опрос	Средство контроля, позволяющее оценить степень раскрытия материала	Перечень вопросов в экзаменационных билетах

3. Перечень компетенций с указанием этапов их формирования в процессе освоения образовательной программы и видов оценочных средства.

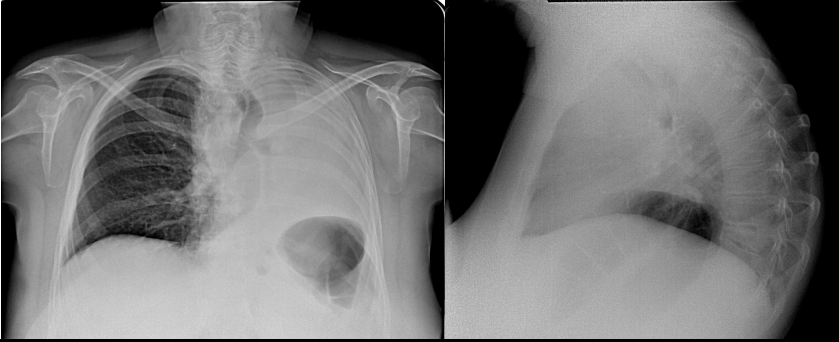
Код и формулировка компетенции	Этап формирования компетенции	Наименование раздела дисциплины	Оценочные средства
УК-1, УК-2, УК-3, УК-4, УК-5, ОПК-1, ОПК-2, ОПК-3, ОПК-4, ОПК-5, ОПК-6, ОПК-7, ПК-1, ПК-2, ПК-3, ПК-4	Текущий	Раздел 1. Основы организации и управления в сфере охраны здоровья граждан.	Тестовые задания, ситуационные задачи
		Раздел 2. Общие вопросы рентгенологии	Тестовые задания, ситуационные задачи
		Раздел 3. Частные вопросы рентгенологической диагностики.	Тестовые задания, ситуационные задачи
УК-1, УК-2, УК-3, УК-4, УК-5, ОПК-1, ОПК-2, ОПК-3, ОПК-4, ОПК-5, ОПК-6, ОПК-7, ПК-1, ПК-2, ПК-3, ПК-4	Промежуточный	Все разделы дисциплины	Перечень вопросов в экзаменационных билетах

4. Содержание оценочных средств текущего контроля.


Текущий контроль осуществляется преподавателем дисциплины при проведении занятий в форме: ситуационные задачи, тестовые задания, экзаменационные вопросы.

4.1. Ситуационные задачи для оценки компетенций: УК-1, УК-2, УК-3, УК-4, УК-5, ОПК-1, ОПК-2, ОПК-3, ОПК-4, ОПК-5, ОПК-6, ОПК-7, ПК-1, ПК-2, ПК-3, ПК-4.

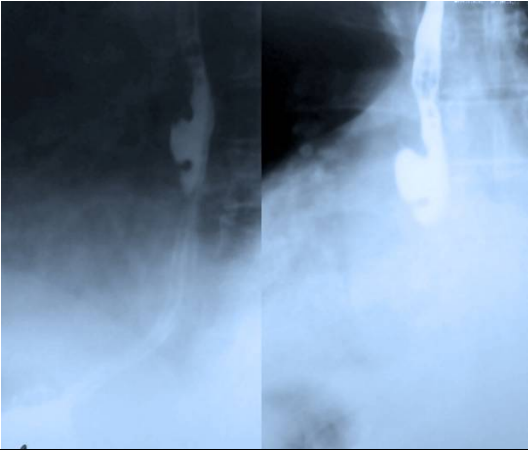
Вид	Код	Текст названия трудовой функции/ текст элемента мини-кейса
Н	-	001
Ф		
Ф	А/01.8	Проведение рентгенологических исследований (в том числе компьютерных томографических) и магнитно-резонансно-томографических исследований и интерпретация их результатов.
Ф	А/02.8	Организация и проведение профилактических (скрининговых) исследований, медицинских осмотров, в том числе предварительных и периодических, диспансеризации, диспансерного наблюдения.
Ф	А/03.8	Проведение анализа медико-статистической информации, ведение медицинской документации, организация деятельности находящегося в распоряжении медицинского персонала
Ф	А/04.8	Оказание медицинской помощи пациентам в экстренной форме
И	-	ОЗНАКОМЬТЕСЬ С СИТУАЦИЕЙ И ДАЙТЕ РАЗВЕРНУТЫЕ ОТВЕТЫ НА ВОПРОСЫ
У	-	Пациентка 34 лет, супруга лесника, доставлен бригадой скорой помощи с выраженной интоксикацией, температурой тела 39,5. Заболела остро после переохлаждения. В течение 5 суток находилась в лесной избе, лечилась народными средствами. Транспортирована вертолетом санитарной авиации. Больная вялая, заторможенная. Положение пациентки вынужденное: ортопноэ. Выраженный цианоз носогубного треугольника, мочек ушей. Дыхание над левым легким резко ослаблено, в некоторых областях вообще не прослушивается, в нижних отделах обилие влажных крепитирующих хрипов. ЧД=32 в 1 мин. ЧСС=130 в 1 мин., АД=80/60 мм. рт. ст. В общем анализе крови лейкоцитоз $26 \times 10^9/\text{л}$, $\text{M}=1$; $\text{ю}=6$; $\text{п/я}=28$; $\text{с}=55$; $\text{лф}=2$; $\text{м}=8$ (%) $\text{Hb}=93\text{г/л}$ $\text{Эp}=3,0 \times 10^{12}/\text{л}$.
В	1	Сформулируйте предположительное заключение по имеющимся анамнестическим данным и данным физикального обследования
Э	-	У пациентки, по всей видимости, обширный воспалительный процесс в левом легком с нарушением легочной вентиляции, развитие острой дыхательной недостаточности с декомпенсацией, признаки шока, по всей видимости, инфекционно-токсического, стадии субкомпенсации.
P2	-	Ответ дан верно.
P1	-	Ответ дан не полностью: не указано развитие дыхательной недостаточности, не указана ее стадия; не указано наличие инфекционно-токсического шока и его стадии
P0	-	Ответ дан неверно.
В	2	Какова тактика лечения пациентки?
Э	-	Перевод в реанимационное отделение, противошоковое лечение, определение сатурации крови кислородом для определения степени дыхательной недостаточности. Рентгенография грудной клетки в двух проекциях.

P2	-	Ответ дан верно.
P1	-	Ответ дан не полностью: не указан перевод в реанимационное отделение, назначена рентгенография грудной клетки в одной проекции.
P0	-	Ответ дан неверно.
V	3	<p>Получены следующие изображения. Дайте описание и сформулируйте диагноз.</p> 
Э	-	Отмечается тотальное затемнение левого легкого, смещение тени средостения влево, смещение трахеи влево. острая левосторонняя тотальная пневмония с ателектазом левого легкого, вероятнее всего, ателектаз развился вследствие закупорки левого главного бронха пробкой из густой мокроты
P2	-	Ответ дан верно.
P1	-	Ответ дан не полностью: не указана причина ателектаза.
P0	-	Ответ дан неверно.
V	4	Определите тактику лечения пациента после полученное информации.
Э		Продолжение лечение в реанимационном отделении, противошоковая терапия, антибиотикотерапия, экстренная бронхоскопия с восстановлением проходимости левого главного бронха.
P2	-	Ответ дан верно.
P1	-	Ответ дан не полностью: не указаны отдельные виды лечения.
P0	-	Ответ дан неверно.
H	-	002
И	-	ОЗНАКОМЬТЕСЬ С СИТУАЦИЕЙ И ДАЙТЕ РАЗВЕРНУТЫЕ ОТВЕТЫ НА ВОПРОСЫ
У	-	У больного после переохлаждения появилась на третьи сутки повышенная температура тела, затем кашель сухой, а еще через двое суток спустя появились сильные боли при дыхании в левой половине груди, которые спонтанно прошли через сутки. Дыхание над левым легким резко ослаблено. В крови лейкоцитоз до 18×10^9 со сдвигом до 35% палочкоядерных форм нейтрофилов. Лимфоциты -2%.
V	1	Сформулируйте предположительное заключение по имеющимся клинико-лабораторным данным
Э	-	Развитие острой пневмонии, эмпиема плеврита,
P2	-	Ответ дан верно.
P1	-	Ответ дан не полностью: не указано развитие эмпиемы плеврита

P0	-	Ответ дан неверно.
B	2	Перечислите возможные последствия (осложнения) заболевания
Э	-	Деструкция легочной ткани, развитие абсцесса, прогрессирование плеврита, развитие дыхательной недостаточности, сепсис.
P2	-	Ответ дан верно.
P1	-	Ответ дан не полностью: упущена информация о сепсисе.
P0	-	Ответ дан неверно.
B	3	Какие методы лучевой диагностики можно назначить для определения плана дальнейшего лечения?
Э	-	Рентгенография грудной клетки, компьютерная томография
P2	-	Ответ дан верно.
P1	-	Ответ дан не полностью
P0	-	Ответ дан неверно.
B	4	<p>При рентгенографическом исследовании получено следующее изображение:</p> 
Э	-	В правом легочном определяется интенсивное гомогенное затемнение в проекции правой нижней доли, правый латеральный синус не дифференцируется, смещение средостения вправо.
P2	-	Ответ дан верно.
P1	-	Ответ дан не полностью: не указано смещение средостения влево.
P0	-	Ответ дан неверно.

В	5	<p>При КТ исследовании с контрастом получено следующее изображение (см. рис)</p> 
Э	-	<p>Исследование выполнено в положении пациента на животе. В нижней доле правого легкого имеется инфильтрация легочной ткани и больших размеров осумкование жидкости в переднебоковых отделах, смещающее сердце влево. В задних отделах видна сухая легочно-плевральная полость с воздухом (уровня жидкости в ней нет).</p>
P2	-	<p>Ответ дан верно.</p>
P1	-	<p>Ответ дан не полностью: не указано, что исследование выполнено в положении пациента на животе.</p>
P0	-	<p>Ответ дан неверно.</p>
В	6	<p>Какие методы лучевой диагностики можно назначить для определения плана дальнейшего лечения?</p>
Э	-	<p>Рентгенография грудной клетки, компьютерная томография</p>
P2	-	<p>Ответ дан верно.</p>
P1	-	<p>Ответ дан не полностью</p>
P0	-	<p>Ответ дан неверно.</p>
Н	-	<p>003</p>
И	-	<p>ОЗНАКОМЬТЕСЬ С СИТУАЦИЕЙ И ДАЙТЕ РАЗВЕРНУТЫЕ ОТВЕТЫ НА ВОПРОСЫ</p>
У	-	<p>Мужчина 56 лет. Жалоб на предьявляет. Проходит диспансеризацию. Анамнез. Курильщик более 30 лет от 1 до2 пачек сигарет в сутки. На цифровой флюорограмме в правом легком на фоне усиления легочного рисунка за счет интерстициального компонента в верхнем легочной поле определяется участок уплотнения легочной ткани средней интенсивности, размерами 1 см. в виде полигональной формы тени, с неодинаковыми по протяженности сторонами. Определяется «дорожка» к корню правого легкого. Жидкости в плевральных полостях не определяется.</p>
В	1	<p>Сформулируйте Ваше заключение</p>
Э	-	<p>Подозрение на периферический рак правого легкого предположительно в верхней доле.</p>
P2	-	<p>Заключение сформулировано верно.</p>
P1	-	<p>Заключение сформулировано неполно: не указана точная локализация процесса или форма опухоли.</p>

P0	-	Заключение сформулировано неправильно.
B	2	Ваш следующие действия по отношению к пациенты
Э	-	На фоне отсутствия жалоб пациенту необходимо сказать о возможном диагнозе, и направить на полное клинико-лабораторное и инструментальное исследование. Для определения локализации процесса пациенту необходимо выполнить полипозиционное исследование: рентгенографическое исследование органов грудной клетки в двух проекциях. А затем выполнить линейную томографию легких в задне-передней проекции и по показаниям боковую проекцию.
P2	-	Заключение обосновано верно.
P1	-	Заключение обосновано неполно: нет указаний на жалобы, данные анамнеза и объективного исследования.
P0	-	Заключение не обосновано.
у	-	Результаты рентгенологического исследования: Обе половины грудной клетки симметричны. Ребра и межреберные промежутки симметричны. Контуры ребер ровные, чёткие, структура их мелкопетлистая. Правый корень: в виде лентовидной дугообразно искривленной в верхнем отделе и суживающейся книзу тени средней плотности с верхней границей на уровне II ребра. Левый корень без особенностей. Ширина корней в пределах 1,5 см. Справа в проекции 2 сегмента верхней доли определяется полигональной формы тени максимальным размером 1 см с неодинаковыми по протяженности сторонами. Контуры нечеткие, представлены короткими тяжами «спикулами», уходящими в окружающую легочную ткань. Определяется «дорожка» к корню правого легкого. Определяется «дорожка» к плевре. Определяется симптом вырезки L.G.Rigler. Легочной рисунок представлен тяжеобразными переплетающимися тенями неравномерной интенсивности. На томограмме узловое образование средней интенсивности, диаметром около 1 см в виде полигональной тени с неодинаковыми по протяженности сторонами, определяется мелкая множественная узловатость тени по Б.К. Шарову. Структура неоднородная, за счёт наличия мелкофокусного распада. В правом корне определяются увеличенные лимфатические узлы.
B	3	Дайте оценку обнаруженным рентгенологическим признакам и проведите дифференциальную диагностику.
Э		При рентгенологического исследования органов грудной полости с использованием методов полипозиционной рентгенографии и линейной томографии выявлена неправильной шаровидной формы тень, с бугристыми и местами лучистыми контурами, средней интенсивности и неоднородной структуры, без известковых включений, измененный окружающий легочный фон. «Дорожка» к корню легкого, обусловлена, по всей видимости, лимфангиитом, и/или бронхиальной и периваскулярной инфильтрацией. Контуры тени в виде «спикул», уходящими в окружающую легочную ткань формируют картину «злокачественной короны» (coronamaligna) по В. Nordenstrom. При доброкачественных образованиях такие симптомы не характерны. «Дорожка» к плевре обусловлена явлениями лимфостаза с инфильтрацией и фиброзом в окружности. Вырезка L.Rigler, обусловлена, вероятно, прорастанием патологическим образованием прилежащим крупным сосудом.
P2	-	Оценка симптомов и дифференциальная диагностика проведена верно

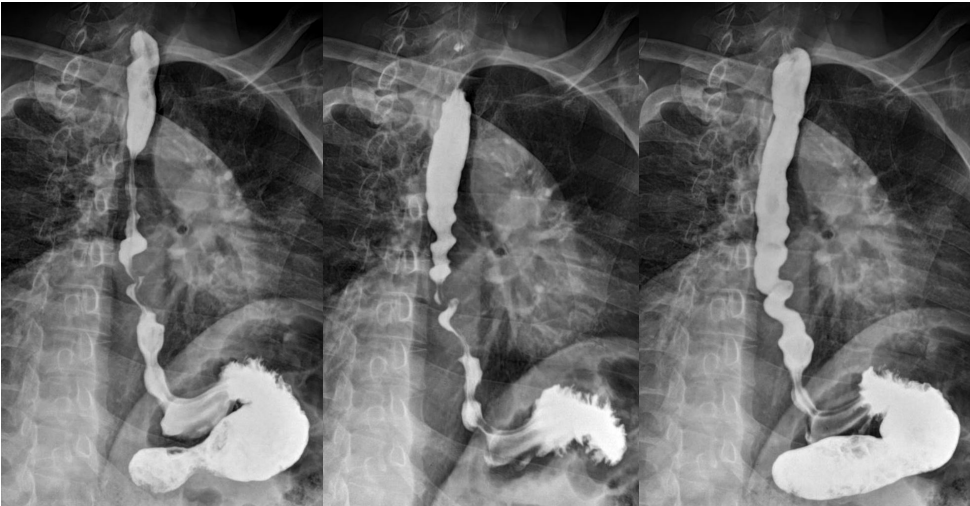
P1	-	Оценка симптомов и дифференциальная диагностика проведены неполно.
P0	-	Дифференциальная диагностика проведена неверно Дифференциальная диагностика не проведена.
B	4	Составьте и обоснуйте план дополнительного обследования больного
Э	-	Для точного определения морфологии опухоли показана компьютерная томография с контрастным усилением для определения тактических вопросов оперативного лечения, операбельности опухоли, так как есть подозрение на прорастание опухоли крупным сосудом. Также необходимо уточнение состояния лимфатических узлов правого корня.
P2	-	План дополнительного обследования составлен и обоснован верно.
P1	-	План дополнительного обследования составлен и обоснован неполно.
P0	-	План дополнительного обследования составлен и обоснован неверно План дополнительного обследования не составлен.
H	-	004
И	-	ОЗНАКОМЬТЕСЬ С СИТУАЦИЕЙ И ДАЙТЕ РАЗВЕРНУТЫЕ ОТВЕТЫ НА ВОПРОСЫ
У	-	Пациента 40 лет беспокоит дисфагия в течение последнего года – периодически, в основном при спешном приеме пищи, при употреблении куриного яйца, сваренного вкрутую. Иногда вынужден запивать пищу водой. Болей в груди и признаков потери массы тела нет. Приема агрессивных жидкостей не было.
B	1	Дайте предварительное заключение:
Э	-	Признаки дисфагии в виде непостоянных нарушений прохождения пищи по пищеводу, по всей видимости, доброкачественного течения.
P2	-	Заключение сформулировано верно.
P1	-	Заключение сформулировано неполно: не указано, что дисфагия носит периодический характер.
P0	-	Заключение сформулировано неправильно.
B	2	Ваши дальнейшие назначения.
Э	-	Рентгенологическое исследование желудка, пищевода и двенадцатиперстной кишки.
P2	-	Ответ правильный.
P1	-	Ответ неполный дано не классическое название исследования
P0	-	Ответ неправильный.
B	3	Дайте описание полученных рентгенограмм. 
Э		Положение пациента на спине с приподнятым левым боком. Пищевод расположен обычно, не деформирован. спине Прохождение бариевой

		взвеси пищевода не нарушено, поперхивания во время глотка бариевой взвеси не наблюдается, складки слизистой оболочки не расширены, прослеживаются на всем протяжении, в межаортобронхиальном сегменте пищевода на передней стенке визуализируется депо контраста, размером 1,5 x 1 см, стойкое (сохраняется в течение всего исследования), форма округлая, визуализируется «шейка» образования. Депо бария выходит за контур пищевода. Каудальнее через 0, 5 см определяется второе депо бария меньших размеров.
P2	-	Описание рентгенограмм дано правильное.
P1	-	Описание рентгенограмм дано неполное: не указано положение пациента, не указаны отдельные детали рентгеновской картины.
P0	-	Описание рентгенограмм дано неправильное.
V	4	Дайте клинико-рентгенологическое заключение
Э	-	Два пульсионных дивертикула на передней стенке пищевода в межаортобронхиальном сегменте.
P2	-	Заключение дано правильное
P1	-	Заключение дано неполное: указан только один дивертикул, не указан тип дивертикула, не указана локализация дивертикулов.
P0	-	Заключение дано неправильное
V	5	Дальнейшая тактика лечения пациента.
Э	-	Лечение консервативное: отсутствует выраженная клиника, дивертикул менее 2см, нет явлений дивертикулита, дивертикул легко опорожняется Лечение физически щадящая диета: хорошо пережеванная пища небольшими кусочками и порциями. Полезно принимать перед едой растительное масло, а после еды выпивать несколько глотков воды для механического очищения дивертикула.
P2	-	Заключение дано правильное
P1	-	Заключение дано неполное: не указаны детали консервативного лечения.
P0	-	Заключение дано неправильное.
H	-	005
И	-	ОЗНАКОМЬТЕСЬ С СИТУАЦИЕЙ И ДАЙТЕ РАЗВЕРНУТЫЕ ОТВЕТЫ НА ВОПРОСЫ
У	-	Пациент 32 года, год назад при игре в футбол получил удара в области левого коленного сустава с нарушением целостности кожного покрова, через 2 недели возникли боли в области несколько дистальнее левого коленного сустава с повышением температуры тела до 39С, была слабость, разбитость. Через неделю симптоматика прошла. Через какое-то время (до 1 месяца со слов пациента) на фоне полного здоровья возникли боли в околоуставной зоне, в проксимальной трети голени, боли практически постоянные, ноющие, усиливаются после нагрузки на конечность. При внешнем осмотре обнаруживается умеренный отек левой зоны вокруг коленного сустава, не резко выраженная локальная гипертермия, усиление сосудистой сети.
V	1	Дайте предварительное заключение:
Э	-	У пациента имеется хронический воспалительный процесс в проксимальной трети левой голени, который возник после незначительной травмы.
P2	-	Заключение сформулировано верно.

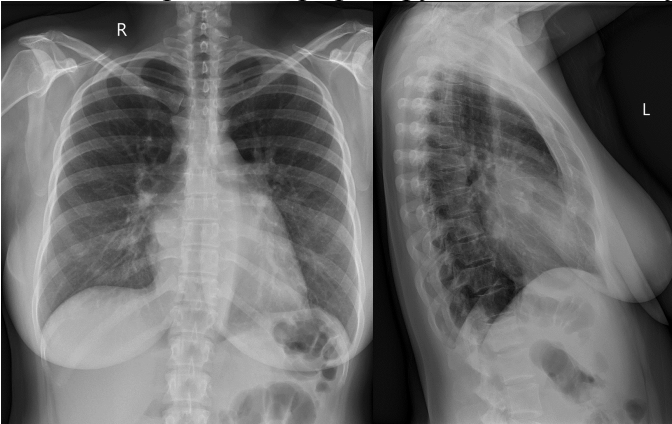
P1	-	Заключение сформулировано неполно: не указано, что дисфагия носит периодический характер.
P0	-	Заключение сформулировано неправильно.
V	2	Определите дальнейший диагностический алгоритм
Э		Рентгенография области левого коленного сустава захватом проксимальной трети большеберцовой области
P2	-	Описание рентгенограмм дано правильное.
P1	-	Описание рентгенограмм дано неполное: не указана необходимость выполнить полипозиционное рентгенологическое исследование
P0	-	Описание рентгенограмм дано неправильное.
V	3	<p>Выполнена рентгенография области левого коленного сустава. Дайте описание.</p> 
Э	-	В метафизе левой бедренной кости определяется единичное литическое поражения овальной конфигурации, ориентированное вдоль аксиальной оси кости, округлый плотный ободок, отек прилегающих мягких тканей.
P2	-	Ответ правильный.
P1	-	Ответ неполный: не указаны различные детали рентгенологической картины.
P0	-	Ответ неправильный.
V	4	Дайте клинико-рентгенологическое заключение и дайте патфизиологическое описание
Э	-	Абсцесс Броди. Это разновидность остеомиелита с хроническим течением и образованием ограниченного абсцесса в губчатом веществе кости.
P2	-	Заключение дано правильное
P1	-	Заключение дано неполное: не указан патофизиологический процесс при этом заболевании.
P0	-	Заключение дано неправильное
V	5	Проведите дифференциальную диагностику.
Э	-	Хронический остеомиелит - характерны секвестрация, образование грубых надкостничных разрастаний, чередование участков остеосклероза и остеопороза. Костная киста более крупная, многокамерная.
P2	-	Заключение дано правильное
P1	-	Заключение дано неполное: дифференциальный диагноз проведен неправильно
P0	-	Заключение дано неправильное

В	6	Определите дальнейшее лечение
Э	-	<p>Лечение проводится в стационарных условиях. В зависимости от стадии заболевания может быть показана консервативная или хирургическая тактика. Консервативные меры, принятые на ранней стадии, включают:</p> <ul style="list-style-type: none"> • наложение пластыря на 3-4 недели. • антибактериальная терапия с учетом чувствительности микрофлоры. • физиотерапия (УВЧ). <p>При неэффективности перечисленных мероприятий показан прием пациента с длительно перенесенным абсцессом Броди, иссечение патологического очага в неизмененных тканях; полости соскабливаются, промываются, дренируются, В послеоперационном периоде делают перевязки, назначают антибиотики внутримышечно.</p> <p>В последние годы биосовместимые композитные имплантаты в виде стержней, пластин и штифтов используются для борьбы с инфекциями и стимуляции остеогенеза. На поверхность имплантатов наносятся антибиотики, оротовая кислота и глюконат кальция. Препараты обладают антимикробным и остеотропным действием, структура постепенно растворяется в течение периода от 8 месяцев до 3 лет по мере формирования нормальной кости.</p>
P2	-	Заключение дано правильное
P1	-	Заключение дано неполное: не указаны различные детали лечения.
P0	-	Заключение дано неправильное
Н	-	006
И	-	ОЗНАКОМЬТЕСЬ С СИТУАЦИЕЙ И ДАЙТЕ РАЗВЕРНУТЫЕ ОТВЕТЫ НА ВОПРОСЫ
У	-	Пациент 70 лет, упал на левый бок, появилась острая боль в левом боку при дыхании. Обратился к врачу на следующий день, когда стала нарастать одышка. При осмотре пациент щадит левую половину грудной клетки, левая половина грудной клетки отстает при дыхании, в легких ослабление дыхания слева в нижних отделах, там же притупление звука перкуссии. При сдавлении грудной клетки боль слева усиливается.
В	1	Дайте предварительное заключение:
Э	-	У пациента тупая травма грудной клетки, по всей видимости, переломы ребер слева, гидроторакс слева.
P2	-	Заключение сформулировано верно.
P1	-	Заключение сформулировано неполно: не указаны детали.
P0	-	Заключение сформулировано неправильно.
В	2	Определите дальнейший диагностический алгоритм
Э		Рентгенография грудной клетки в двух проекциях.
P2	-	Заключение правильное.
P1	-	Заключение дано неполное: не указана необходимость выполнить полипозиционное рентгенологическое исследование
P0	-	Заключение дано неправильное.

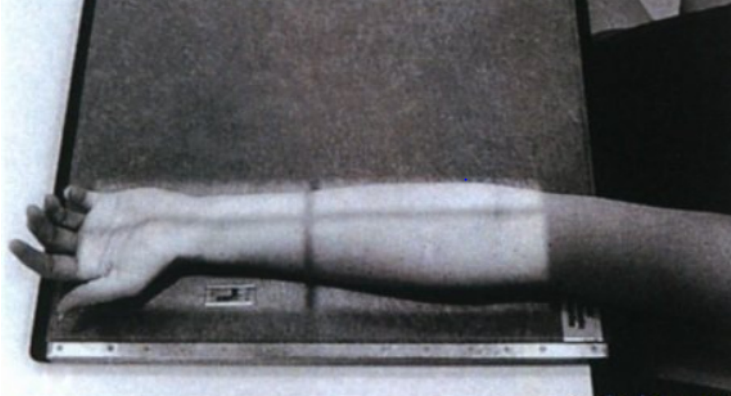
В	3	<p>Выполнена рентгенография грудной клетки. Дайте описание и заключение</p> 
Э	-	<p>Определяется переломы задних отрезков левых ребер с 5 по 9 включительно, гидроторакс слева, локальная релаксация купола диафрагмы справа.</p>
P2	-	<p>Ответ правильный.</p>
P1	-	<p>Ответ неполный: не указаны различные детали рентгенологической картины.</p>
P0	-	<p>Ответ неправильный.</p>
В	4	<p>Дальнейшая тактика лечения пациента</p>
Э	-	<p>Выполнить ультразвуковое исследование, определить характер и объем жидкости в плевральной полости. Уточнить место для пункции левой плевральной полости.</p>
P2	-	<p>Заключение дано правильное</p>
P1	-	<p>Заключение дано неполное: не указаны детали исследования.</p>
P0	-	<p>Заключение дано неправильное</p>
Н	-	<p>007</p>
И	-	<p>ОЗНАКОМЬТЕСЬ С СИТУАЦИЕЙ И ДАЙТЕ РАЗВЕРНУТЫЕ ОТВЕТЫ НА ВОПРОСЫ</p>
У	-	<p>Мужчина 54 лет, на протяжении 2 месяцев беспокоят болями в области сердца, за грудиной. Боли возникают без связи с физической нагрузкой. Боли непостоянные, непредсказуемые по времени появления. Часто боли сопровождаются ощущениями нарушением прохождения пищи. Кардиолог обследовал и пришел к мнению, что настоящие боли и нарушения носят экстракардиальный характер.</p>
В	1	<p>Выскажите свое предположение:</p>
Э	-	<p>У пациента имеется периодически возникающая дисфагия в сочетании с загрудинными болями. Одной из патологий, вызывающей такое состояние, является достаточно редкое заболевание: диффузный спазм пищевода, сопровождающийся таким болевым синдромом в 2% случаев и дисфагия – в 4%. Чаще всего это происходит у пациентов старше 50 лет, но может возникнуть в любом возрасте.</p>
P2	-	<p>Заключение сформулировано верно.</p>
P1	-	<p>Заключение сформулировано неполно: не указаны детали предположения.</p>
P0	-	<p>Заключение сформулировано неправильно.</p>
В	2	<p>Определите дальнейший диагностический алгоритм</p>

Э		Рентгенологическое контрастное исследование пищевода. Так у пациента отсутствуют данные за патологию желудка, допускается выполнение изолированного исследования пищевода.
P2	-	Заключение правильное.
P1	-	Заключение дано неполное: не указаны детали.
P0	-	Заключение дано неправильное.
В	3	<p>Выполнена рентгеноскопическое контрастное исследование пищевода. Дайте описание.</p> 
Э	-	Акт глотания не нарушен. Пищевод свободно проходим, бариевая взвесь свободно поступает в желудок. На протяжении пищевода имеются непостоянные, динамично изменяющиеся во время исследования, вплоть до исчезновения множественные сужения, не мешающие прохождению бариевой взвеси по пищеводу. Складки слизистой оболочки прослеживаются на всем протяжении, патологических изменений складок слизистой не определяется. Желудочно-пищеводный рефлюкс не визуализируется.
P2	-	Ответ правильный.
P1	-	Ответ неполный: не указаны различные детали рентгенологической картины.
P0	-	Ответ неправильный.
В	4	Дайте заключение:
Э	-	Функциональные нарушения пищевода: диффузный спазм пищевода (штопорообразный пищевод).
P2	-	Заключение дано правильное
P1	-	Заключение дано неполное: не указаны детали .
P0	-	Заключение дано неправильное
В	5	Выскажите соображения о необходимом пациенту лечению.
Э		<p>Диета. Для предупреждения симптомов заболевания рекомендуется регулярное дробное питание (не реже 4-6 раз в день), и, по возможности, употребление жидкой или кашицеобразной пищи. Из пищевого рациона следует исключить слишком холодную или слишком горячую пищу, газированные напитки, кислые соки, грубую клетчатку (капусту, яблоки и т. п.).</p> <p>Медикаментозное лечение. Оно должно быть направлено на устранение спазма гладкой мускулатуры и восстановления нормальной</p>

		перистальтики пищевода, в частности, положительный эффект приносят блокаторы кальциевых каналов (дилтиазем и др.). Для большинства больных необходимо назначение седативных препаратов или антидепрессантов.
P2	-	Заключение дано правильное
P1	-	Заключение дано неполное: не указаны детали .
P0	-	Заключение дано неправильное
V		Дайте описание этого заболевания.
Э		Различают две формы эзофагоспазма. Диффузный спазм пищевода (штопорообразный пищевод) является заболеванием, относящимся к дискинезии пищевода. Характеризуется периодически возникающими некоординированными спастическими сокращениями гладкой мускулатуры пищевода при сохранении нормального тонуса нижнего пищеводного сфинктера и его рефлекторного раскрытия во время глотания. Сегментарный спазм пищевода («пищевод шелкунчика») — нарушение моторики пищевода, при котором наблюдаются сокращения дистальной части пищевода высокой амплитуды и большой длительности при сохранении нормального тонуса нижнего пищеводного сфинктера и его рефлекторного раскрытия во время глотания. Вариант спазма пищевода, отличающийся гиперкинетическими сокращениями. Эзофагоспазм является доброкачественным, непрогрессирующим заболеванием, не приводящим к серьезным осложнениям.
P2		Заключение дано правильное.
P1		Заключение дано неполное: не указаны детали..
P0		Заключение дано неправильное.
H	-	008
И	-	ОЗНАКОМЬТЕСЬ С СИТУАЦИЕЙ И ДАЙТЕ РАЗВЕРНУТЫЕ ОТВЕТЫ НА ВОПРОСЫ
У	-	Женщина 42 лет, при диспансеризации предъявляет жалобы на умеренную одышку. По всей видимости одышка давно, пациентка ее практически не замечает. Пациентка эмоционально лабильная. В детстве часто болела простудными заболеваниями, были ангины. В легких нормальная аускультативная картина. ЧД=23 в минуту. ЧСС 87 ударов в минуту. Первый тон усилен у верхушки. Мягкий диастолический шум на верхушке, не проводится.
V	1	Выскажите свое предположение:
Э	-	У пациента определяется заболевание сердца. Определяется аускультативная картина, характерная для митрального стеноза. Дифференциальный диагноз с аортальной недостаточностью, для которой также характерен диастолический шум.
P2	-	Заключение сформулировано верно.
P1	-	Заключение сформулировано неполно: не указаны детали предположения.
P0	-	Заключение сформулировано неправильно.
V	2	Определите дальнейший диагностический алгоритм.
Э		Рентгенологическое исследование в трех проекциях: задне-передняя, первая косая стандартная и вторая косая стандартная с контрастированием пищевода.
P2	-	Заключение правильное.

P1	-	Заключение дано неполное: детали.
P0	-	Заклучение дано неправильное.
V	3	<p>Выполнена рентгенография грудной клетки в двух проекциях.</p> 
Э	-	<p>Выполнены только две проекции передне-задняя, и правая боковая проекция, без контрастирования пищевода. Отмечается усиление и обогащение легочного рисунка за счет венозного компонента. Отмечается расширение вне верхних легочных полей, определяется симптом «оленьих рогов». Определяются линии Керли А и В. Корни не расширены, структуры. Определяется выбухание дуги ушка левого предсердия, талия сердца сглажена. Кардио-торкальный коэффициент-48%. Индекс Мура 40%. Индекс Григоряна 30%. Отмечается увеличение левого предсердия – заполняет ретрокардиальное пространство и достигает переднего контура позвоночника. Контур левого предсердия в боковой проекции хорошо определяется и формирует дугу малого радиуса. Аорта «недогружена».</p>
P2	-	Ответ правильный.
P1	-	Ответ неполный: не указаны различные детали рентгенологической картины.
P0	-	Ответ неправильный.
V	4	Дайте заключение:
Э	-	Рентгенологические признаки изолированного митрального стеноза.
P2	-	Заклучение дано правильное
P1	-	Заклучение дано неполное: не указаны детали .
P0	-	Заклучение дано неправильное
V	5	Дальнейшая тактика лечения пациентки.
Э	-	Проведение эхокардиографического исследования с изучением морфофункциональных параметров митрального клапана, левых и правых отделов сердца. Консультация кардиохирурга для решения вопроса о хирургической коррекции порока.
P2	-	Заклучение дано правильное
P1	-	Заклучение дано неполное: не указаны детали .
P0	-	Заклучение дано неправильное
H	-	009
I	-	ОЗНАКОМЬТЕСЬ С СИТУАЦИЕЙ И ДАЙТЕ РАЗВЕРНУТЫЕ ОТВЕТЫ НА ВОПРОСЫ
У	-	Мужчина 51 года. В течение года беспокоят ноющие боли в эпигастрии, практически постоянные, с качеством и количеством пищи не связаны, периодические немотивированные подъемы температуры до 37,2С, слабость, апатия, в анализе крови анемия.

В	1	Выскажите свое предположение:
Э	-	У пациента имеются, так называемые, «малые» признаки опухолевого процесса. Должен быть проведен онкологический поиск. Боли в эпигастрии могут быть связаны с патологией желудка.
P2	-	Заключение сформулировано верно.
P1	-	Заключение сформулировано неполно: не указаны детали предположения.
P0	-	Заключение сформулировано неправильно.
В	2	Определите дальнейший диагностический алгоритм
Э	-	Рентгенологическое исследование желудка, пищевода, двенадцатиперстной кишки.
P2	-	Заключение правильное.
P1	-	Заключение дано неполное: детали.
P0	-	Заключение дано неправильное.
В	3	Получена серия рентгенграмм. Опишите. 
Э	-	Рентгенологическое исследование желудка пищевода и двенадцатиперстной кишки. Первичное двойное контрастирование. Положение пациента лежа на спине. В синусе и антральном отделе желудка определяется множественные дефекты наполнения, формирующие сужение выводного отдела желудка, сужение стойкое, сохраняется на протяжении исследования. Внутренний рельеф слизистой оболочки в этой зоне не дифференцируется. Перистальтика в этой области отсутствует.
P2	-	Ответ правильный.
P1	-	Ответ неполный: не указаны различные детали рентгенологической картины.
P0	-	Ответ неправильный.
В	4	Дайте заключение:
Э	-	Рентгенологические признаки смешанного рака выводного отдела желудка.
P2	-	Заключение дано правильное
P1	-	Заключение дано неполное: не указаны детали .
P0	-	Заключение дано неправильное
В	5	Дальнейшая тактика лечения пациента.
Э	-	Выполнение компьютерной томографии брюшной полости, грудной полости для определения наличия метастазов. Консультация онколога и решение вопроса о тактике лечения.
P2	-	Заключение дано правильное.
P1	-	Заключение дано неполное: не указаны детали .
P0	-	Заключение дано неправильное.

Н	-	010
И	-	ОЗНАКОМЬТЕСЬ С СИТУАЦИЕЙ И ДАЙТЕ РАЗВЕРНУТЫЕ ОТВЕТЫ НА ВОПРОСЫ
У	-	<p>У пациента 24 лет подозрение на перелом костей предплечья в результате спортивной травмы: падение на правую кисть при занятии волейболом. Пациенту показано выполнение рентгенограммы костей предплечья. Оцените правильную укладку конечности для выполнения рентгенографии в передне-задней проекции.</p> 
В	1	Выскажите свое предположение:
Э	-	<ol style="list-style-type: none"> 1. Укладка выполнена правильно. Выполнены укладки: 2. Расположите предплечье по центру ПИ для рентгенографии в передне-задней проекции так, чтобы запястье находилось со стороны анодного конца рентгеновской трубки, а локтевой сустав — со стороны катодного конца. 3. Супинируйте кисть и разместите костяшки 2-5 пальцев на приемнике изображения. 4. Расположите надмыщелки плечевой кости параллельно приемнику изображения. 5. Разогните локтевой сустав. 6. Направьте центральный луч перпендикулярно центру предплечья. 7. Отколмируйте экспозиционное поле, чтобы оно на 2,5-3,75 см выходило за пределы локтевого сустава и запястья, а его латеральные границы располагались в пределах 1,25 см от кожи.
P2	-	Заключение сформулировано верно.
P1	-	Заключение сформулировано неполно: не указаны детали выполнения укладки.
P0	-	Заключение сформулировано неправильно.
В	2	Оцените полученную рентгенограмму
Э		
P2	-	Заключение правильное.
P1	-	Заключение дано неполное: детали.
P0	-	Заключение дано неправильное.
В	3	Получена серия рентгенграмм. Опишите.

Э	-	 <ol style="list-style-type: none"> 1. Яркость изображения однородна на протяжении всего предплечья. 2. Шиловидный отросток лучевой кости виден в профиль с латеральной стороны. 3. Наложение оснований пястных костей, лучевой и локтевой костей минимально. 4. Бугристость лучевой кости видна в профиль с медиальной стороны. 5. Лучевая кость параллельна локтевой кости. 6. Шиловидный отросток локтевой кости проецируется дистальнее срединной линии головки локтевой кости. 7. Одна восьмая (приблизительно 0,6 см) головки лучевой кости накладывается на локтевую кость. 8. Локтевой отросток визуализируется в ямке локтевого отростка. 9. Венечный отросток виден вертикально. 10. Центр предплечья находится в центре экспозиционного поля. 11. В экспозиционное поле входят запястье, локтевой сустав и мягкие ткани предплечья.
P2	-	Ответ правильный.
P1	-	Ответ неполный: не указаны некоторые пункты правильной укладки.
P0	-	Ответ неправильный.

4.2. Тестовые вопросы с вариантами ответов для оценки компетенций: УК-1, УК-2, УК-3, УК-4, УК-5, ОПК-1, ОПК-2, ОПК-3, ОПК-4, ОПК-5, ОПК-6, ОПК-7, ПК-1, ПК-2, ПК-3, ПК-4.

<p>1. Какой вид излучения используется в рентгеновских аппаратах?</p> <ol style="list-style-type: none"> а) бета-излучение; б) гамма-излучение; в) тормозное рентгеновское излучение; г) ускоренное рентгеновское излучение; д) характеристическое рентгеновское излучение;
<p>2. Геометрическая нерезкость рентгенограммы зависит от всего перечисленного, кроме:</p> <ol style="list-style-type: none"> а) размеров фокусного пятна; б) расстояния фокус-пленка; в) расстояния объект-пленка; г) движения объекта во время съемки.
<p>3. Прямое увеличение изображения достигается:</p> <ol style="list-style-type: none"> а) увеличением расстояния фокус-объект; б) увеличением расстояния фокус-пленка; в) увеличением размеров фокусного пятна; г) увеличением расстояния объект-пленка.
<p>4. Область рентгеновского излучения лежит между:</p> <ol style="list-style-type: none"> а) радиоволнами и магнитным полем; б) инфракрасным и ультрафиолетовым излучениями; в) ультрафиолетовым излучением и гамма излучением; г) радиоволнами и инфракрасным излучением.

<p>5. Какое свойство рентгеновского излучения является определяющим в его биологическом действии:</p> <p>а) проникающая способность; б) преломление в биологических тканях; в) скорость распространения излучения; г) способность к ионизации атомов.</p>
<p>6. Годовая доза от естественного радиационного фона в России составляет:</p> <p>а) 100 бэр; б) 0,1 бэр; в) 10 бэр; г) 0,001 бэр.</p>
<p>7. Какая доза измеряется в рентгенах:</p> <p>а) эквивалентная; б) поглощенная; в) биологическая; г) экспозиционная;</p>
<p>8. Один Грей равен:</p> <p>а) 100 рад; б) 10000 рад; в) 1000 рад; г) 10 рад.</p>
<p>9. Чем определяется толщина выделяемого слоя при линейной томографии:</p> <p>а) величиной напряжения генерирования рентгеновского излучателя; б) скоростью движения штанги; в) заданным углом движения рентгеновского излучателя; г) любым из перечисленных условий.</p>
<p>10. Заведующий рентгеновским отделением кабинетом:</p> <p>а) осуществляет полную рабочую нагрузку врача-рентгенолога (должность не является освобожденной); б) не осуществляет рабочую нагрузку врача-рентгенолога; в) осуществляет 50% рабочей нагрузки врача-рентгенолога; г) объем работы определяется администрацией.</p>
<p>11. Чем меньше используемый фокус трубки, тем:</p> <p>а) меньше разрешение на снимке; б) больше геометрические искажения; в) меньше полутень; г) меньше четкость деталей.</p>
<p>12. Использование отсеивающего раstra приводит:</p> <p>а) к уменьшению воздействия вторичного излучения и улучшению контрастности и разрешения; б) к уменьшению влияния вторичного излучения при снижении контраста снимка; в) к получению снимка большей плотности и контраста; г) к снижению вторичного излучения при том же контрасте снимка;</p>
<p>13. На качество снимка влияют следующие параметры рентгеновской кассеты:</p> <p>а) материал корпуса; б) конструкция замка; в) упругий материал прижима экранов; г) масса кассеты.</p>
<p>14. Применение усиливающих экранов позволяет уменьшить экспозицию, по крайней мере:</p> <p>а) в 1,5 раза;</p>

<p>б) в 3 раза; в) в 10 раз; г) в 100 раз;</p>
<p>15. Признаком высоковольтного пробоя в трубке является: а) отсутствие показаний миллиамперметра во время экспозиции; б) треск и разряды в пульте управления; в) бросок стрелки миллиамперметра во время съемки; г) все перечисленное верно.</p>
<p>16. Все следующие характеристики снимка связаны с условиями фотообработки, кроме: а) контрастности; б) размера изображения; в) разрешения; г) плотности почернения.</p>
<p>17. Поглощенная доза - это: а) Доза, полученная за время, прошедшее после поступления радиоактивных веществ в организм; б) Сумма произведений эквивалентной дозы в органе с учетом взвешивающего коэффициента для данного органа; в) Отношение приращения эффективной дозы за интервал времени к этому интервалу времени; г) Средняя энергия, переданная ионизирующим излучением массе вещества в элементарном объеме.</p>
<p>18. Единицей измерения эквивалентной дозы в международной системе единиц является: а) Грей; б) Джоуль; в) Рад; г) Зиверт.</p>
<p>19. Пороговая доза развития острой лучевой болезни составляет: а) 0,5 Гр; б) 1Гр; в) 2Гр; г) 3Гр.</p>
<p>20. Годовая эффективная доза облучения при проведении проверочных медицинских рентгенологических и научных исследований практически здоровых лиц не должна превышать: а) 0,5 мЗв; б) 1,0 мЗв; в) 2,0 мЗв; г) 5,0 мЗв.</p>
<p>21. Защита от излучения рентгеновского аппарата необходима: а) Круглосуточно; б) В течение рабочего дня; в) Только во время рентгеноскопических исследований; г) Только во время генерирования рентгеновского излучения.</p>
<p>22 Единицей измерения поглощенной дозы является: а) Рентген; б) Зиверт; в) грей; г) бэр.</p>

<p>23. Линейная томография легких показана для выявления:</p> <ul style="list-style-type: none">а) полости в туберкулезном инфильтрате;б) изменений легочного рисунка;в) тромбоэмболии легочной артерииг) эмфиземы;д) плеврального выпота;
<p>24. На какой показатель необходимо первоочередно ориентироваться при допуске пациента к проведению исследования с внутривенным контрастированием?</p> <ul style="list-style-type: none">а) на уровень креатинина в сыворотке крови;б) на показатель скорости клубочковой фильтрации (СКФ);в) на уровень креатинина в моче;г) на уровень мочевины в сыворотке крови.
<p>25. При какой скорости клубочковой фильтрации (СКФ) резко возрастает риск развития нефротоксичности парамагнетика при условии его внутривенного введения?</p> <ul style="list-style-type: none">а) < 90 мл/мин/1.73 м²;б) < 60 мл/мин/1.73 м²;в) < 45 мл/мин/1.73 м²;г) < 30 мл/мин/.
<p>26. PACS это:</p> <ul style="list-style-type: none">а) электронная карта больного;б) программа для обработки изображений;в) разновидность автоматизированного рабочего места врача;г) система архивирования и передачи медицинских изображений;д) программа-электронный ассистент врача.
<p>27. Наибольшему облучению врач-рентгенолог подвергается при выполнении следующих исследований:</p> <ul style="list-style-type: none">а) Рентгеноскопии при вертикальном положении стола;б) Рентгеноскопии при горизонтальном положении стола;в) Прицельной рентгенографии грудной клетки за экраном;г) Прицельной рентгенографии желудочно-кишечного тракта за экраном.
<p>28. Какое свойство рентгеновского излучения является определяющим в его биологическом действии?</p> <ul style="list-style-type: none">а) проникающая способность;б) преломление в биологических тканях;в) способность к ионизации тканей;г) скорость распространения излучения.
<p>29. Наибольшую информацию о состоянии костей лицевого черепа дает рентгенограмма:</p> <ul style="list-style-type: none">а) в прямой передней проекции;б) в прямой задней проекции;в) в носо-подбородочной проекции;г) в боковой проекции.
<p>30. Наиболее информативной в диагностике линейного перелома костей свода черепа являются:</p> <ul style="list-style-type: none">а) обзорные (прямая и боковая) рентгенограммы;б) прицельные касательные рентгенограммы;в) прицельные контактные рентгенограммы;г) прямые томограммы.
<p>31. Наиболее точную информацию при вдавленном переломе костей свода черепа дает:</p> <ul style="list-style-type: none">а) обзорная рентгенограмма в прямой и боковой проекциях;б) томограммы в прямой и боковой проекциях;в) прицельные контактные рентгенограммы;

г) прицельные касательные рентгенограммы.
32. Продольный перелом пирамиды височной кости определяется на рентгенограммах: а) в носо-лобной проекции; б) в проекции по Стенверсу; в) в проекции по Шюллеру и Майеру; г) в обзорной прямой задней рентгенограмме черепа.
33. Воздушная киста гортани (ларингоцеле) располагается: а) в надгортаннике; б) в подскладочном отделе; в) в черпалонадгортанной складке и в вестибулярной складке; г) в голосовых складках.
34. Характерным рентгенологическим признаком для заглоточного абсцесса является: а) выпрямление лордоза шейного отдела позвоночника; б) утолщение слизистой оболочки задней стенки глотки; в) расширение мягких тканей превертебрального пространства на уровне шейных позвонков с "пузырьками" и "прослойками" газа; г) деформация гортани.
35. Нормальные размеры турецкого седла у взрослых составляют: а) сагитальный размер 5-7 мм, вертикальный размер 7-12 мм; б) сагитальный размер 4-10 мм, вертикальный размер 5-7 см в) сагитальный размер 6-14 мм, вертикальный размер 6-14 мм г) сагитальный размер 7-12 мм, вертикальный размер 7-12 мм
36. Под термином "рельеф костей свода черепа" понимают: а) рисунок венозных синусов; б) рисунок артериальных борозд; в) рисунок пальцевых вдавлений; г) рисунок всех перечисленных выше образований.
37. Характерными особенностями очагов деструкции черепа при миеломной болезни являются: а) отсутствие слияния очагов; б) способность к слиянию; в) размытые контуры; г) мягкотканый компонент.
38. Симптом вздутия костей свода черепа наблюдается: а) при остеосаркоме; б) при остеомиелите; в) при остеоме; г) при фиброзной дисплазии.
39. К рентгеновским признакам синдрома Морганьи относятся: а) утолщение наружной пластинки лобной кости; б) утолщение диплоитического слоя лобной кости; в) утолщение внутренней костной пластинки лобной кости; г) склероз всех слоев лобной кости.
40. Наиболее достоверным рентгенологическим симптомом внутричерепной гипертензии у взрослого является: а) углубление пальцевых вдавлений; б) остеопороз структуры, уплощение турецкого седла; в) расширение каналов диплоических вен; г) расхождение швов.
41. Предлежание венозного сигмовидного синуса лучше всего определяется в проекции: а) обзорной боковой черепа;

<p>б) по Стенверсу; в) по Майеру; г) по Шюллеру.</p>
<p>42. Обызвествление является наиболее характерным: а) для эозинафильной аденомы; б) для глиомы дна Ш желудочка; в) для краниофарингиомы; г) для хромофобной аденомы.</p>
<p>43. К признакам, патогномичным для ушной холестеатомы относятся: а) округлой формы костный дефект в аттико-антральной области со склеротическим ободком; б) деструкция слуховых косточек; в) деструкция верхне-задней стенки наружного слухового прохода; г) фистула наружного полукружного канала.</p>
<p>44. Наибольшую информацию о состоянии всех придаточных пазух носа дают: а) обзорные рентгенограммы черепа в прямой и боковой проекциях; б) прямая рентгенограмма черепа в лобно-носовой проекции; в) рентгенограмма черепа в носо-подбородочной проекции; г) рентгенограмма черепа полуаксиальная в подбородочной проекции с открытым ртом;</p>
<p>45. Оптимальной проекцией для выявления решетчатых лабиринтов является: а) обзорная рентгенограмма черепа в боковой проекции; б) рентгенограмма в проекции по Резе; в) косые рентгенограммы черепа в носо-подбородочной проекции; г) обзорная рентгенограмма черепа в аксиальной проекции.</p>
<p>046. Затемнение лобной пазухи при мукоцеле имеет: а) однородный характер; б) неоднородный характер; в) полуовальную форму по нижней стенке; г) округлую форму с костной капсулой.</p>
<p>043. Основным рентгенологическим симптомом кисты пазухи является: а) тень с полициклическими контурами на фоне пазухи; б) полукруглая гомогенная тень на широком основании; в) округлый дефект пазухи; г) овальной формы пристеночное утолщение.</p>
<p>047. Наиболее достоверным симптомом злокачественной опухоли пазухи является: а) затемнение пазухи; б) изменение величины и формы пазухи; в) дополнительная тень на фоне пазухи; г) костная деструкция.</p>
<p>48. Характерными симптомами рака гортани является все, кроме: а) расширение гортанных желудочков; б) наличие дополнительной тени; в) отсутствие дифференциации элементов гортани в месте поражения г) нарушение подвижности элементов гортани.</p>
<p>49. Основной областью локализации срединных кист шеи является: а) подскладочное пространство; б) голосовые складки; в) преднадгортанниковое пространство; г) надгортанник.</p>
<p>50. Наиболее информативной методикой исследования гортани является: а) рентгеноскопия;</p>

<p>б) обзорная рентгенография; в) контрастная ларингография; г) функциональная томография.</p>
<p>51. Рак легкого возникает из: а) бронхов; б) трахеи; в) лимфатических узлов; г) сосудов легкого; д) плевры;</p>
<p>52. Легочной рисунок при пробе Мюллера: а) усиливается; б) обедняется; в) не изменяется; г) обогащается.</p>
<p>53. Анатомический субстрат легочного рисунка в норме - это: а) бронхи; б) бронхи и легочные артерии; в) легочные артерии и вены; г) бронхи, легочные артерии и вены</p>
<p>54. Плащевой слой доли составляют: а) разветвления мелких бронхов; б) разветвления мелких сосудов; в) костальная плевра; г) легочные доли.</p>
<p>55. Анатомический субстрат тени корня легкого в норме - это стволы: а) артерий; б) артерий и вен; в) артерий, вен и бронхов; г) артерий и бронхов.</p>
<p>56. О четкости рентгенограммы грудной клетки судят по контурам: а) средостения; б) диафрагмы; в) магистральных сосудов; г) ребер.</p>
<p>57. Оптимальной проекцией для выявления нижнедолевого бронха является линейная томография в проекциях: а) прямой; б) косой; в) прямой и косой; г) боковой и косой.</p>
<p>58. На боковой рентгенограмме грудной клетки верхняя часть левого корня легкого локализуется: а) выше правой и кзади; б) выше правой и кпереди; в) ниже правой и кзади; г) на одном уровне.</p>
<p>59. Признаками нарушения лимфооттока в легком являются: а) усиление легочного рисунка и очаговые тени; б) множественные очаговые тени; в) плевральные линии и линии Керли ; г) усиление сосудистого рисунка.</p>

<p>60. Наиболее убедительный признак ателектаза доли легкого:</p> <ul style="list-style-type: none">а) вогнутость междолевой плевры;б) высокое расположение купола диафрагмы;в) интенсивное и гомогенное затемнение доли;г) смещение междолевой плевры и гомогенное затемнение доли.
<p>61. На расположение пристеночного образования внутри легкого указывает:</p> <ul style="list-style-type: none">а) округлая форма;б) изменение формы в разных проекциях;в) смещаемость с легким при дыхании;г) прямые углы образования с грудной стенкой в разных проекциях.
<p>62. Солитарная полость в легком - это:</p> <ul style="list-style-type: none">а) распад в воспалительном инфильтрате;б) ограниченный участок пневмоторакса;в) ограниченная буллезная эмфизема;г) туберкулезная каверна.
<p>63. Контуры тени в легком нечеткие у:</p> <ul style="list-style-type: none">а) периферической аденомы;б) очаговой пневмонии;в) кистозного образования;г) гамартомы.
<p>64. При ограниченном осумкованном плеврите окружающая легочная ткань чаще всего:</p> <ul style="list-style-type: none">а) не изменена;б) легочный рисунок усилен;в) легочный рисунок деформирован;г) усилен и деформирован.
<p>65. Долевое затемнение легкого со значительным увеличением ее в объеме дает:</p> <ul style="list-style-type: none">а) крупозная пневмония;б) клебсиеллезная пневмония;в) саркома легкого;г) туберкулезный инфильтрат.
<p>66. Сегментарное затемнение с уменьшением его объема чаще всего бывает при:</p> <ul style="list-style-type: none">а) внутрибронхиальной опухоли бронха;б) увеличении корневых лимфатических узлов;в) крупозной пневмонии;г) инфильтративном туберкулезе.
<p>67. При бронхиоло-альвеолярном раке на томограммах просветы бронхов:</p> <ul style="list-style-type: none">а) сужены;б) не прослеживаются;в) расширены;г) не изменены.
<p>68. Изменение окружающей легочной ткани и корня легкого наблюдаются при:</p> <ul style="list-style-type: none">а) первичном туберкулезном комплексе;б) бронхиоло-альвеолярном раке;в) гамартохондроме;г) периферической аденоме.
<p>69. Наружные контуры корней легких бугристые при:</p> <ul style="list-style-type: none">а) саркоидозе;б) венозной гипертензии малого круга кровообращения;в) хроническом диффузном бронхите;г) септической гематогенной пневмонии.

<p>70. Ячеистая деформация легочного рисунка наблюдается при:</p> <ul style="list-style-type: none">а) бактериальной пневмонии;б) интерстициальной пневмонии;в) диссеминированном туберкулезе легких;г) фиброзирующемальвеолите.
<p>71. Причина возникновения легочной секвестрации чаще всего:</p> <ul style="list-style-type: none">а) хронический воспалительный процесс;б) гипоплазия бронхов;в) гипоплазия легочной артерии;г) наличие дополнительного сосуда, отходящего от аорты.
<p>72. Наиболее характерным симптомом легочной секвестрации является:</p> <ul style="list-style-type: none">а) усиление легочного рисунка;б) деформация легочного рисунка;в) ограниченная тень в базальных отделах легкого;г) высокое стояние купола диафрагмы.
<p>73. При крупозной пневмонии чаще всего доля в размерах:</p> <ul style="list-style-type: none">а) не изменена;б) несколько увеличена;в) несколько уменьшена;г) либо не изменена, либо несколько увеличена.
<p>074. Крупозная пневмония чаще поражает:</p> <ul style="list-style-type: none">а) плевровой слой доли;б) ядерный слой доли;в) ядерный и плевровой слои в одинаковой степени;г) плевровой слой легкого и плевру.
<p>75. Отличить долевую пневмонию от ателектаза можно, учитывая:</p> <ul style="list-style-type: none">а) объем доли;б) интенсивность затемнения;в) структуру пораженного участка;г) состояние долевого бронха.
<p>76. Для пневмонии с нарушением бронхиальной проходимости характерно:</p> <ul style="list-style-type: none">а) объемное уменьшение части легкого;б) объемное уменьшение и воспалительный инфильтрат;в) значительный выпот в плевральной полости;г) отрицательный симптом Гольцкнехт-Якобсона.
<p>77. Для ограниченного пневмосклероза наиболее характерно поражение:</p> <ul style="list-style-type: none">а) паренхимы;б) паренхимы и легочных сосудов;в) паренхимы, сосудов и бронхов;г) плевры и бронхов.
<p>78. Основным скиалогическийпризнак секвестра в полости абсцесса легкого:</p> <ul style="list-style-type: none">а) неровность внутренней стенки полости в легком;б) дополнительная тень;в) большое количество жидкого содержимого в полости;г) уровень с ровной горизонтальной линией.
<p>79. Основным признаком хронического абсцесса является:</p> <ul style="list-style-type: none">а) наличие полости;б) сморщивающий процесс в легком;в) плевральные шварты;г) наличие бронхоэктазов.

<p>80. Для мешотчатых бронхоэктазов характерен вид деформации легочного рисунка:</p> <ul style="list-style-type: none">а) сетчатый;б) петлистый;в) ячеистый равномерный;г) ячеистый неравномерный.
<p>81. Для наличия цилиндрических бронхоэктазов характерно:</p> <ul style="list-style-type: none">а) сетчатая деформация легочного рисунка;б) парные, параллельные, полосовидные тени;в) "сотовый" рисунок.г) петлистая деформация легочного рисунка.
<p>82. Наиболее характерный признак диффузного пневмосклероза:</p> <ul style="list-style-type: none">а) диффузное усиление и деформация легочного рисунка;б) неструктурные корни;в) признаки легочной гипертензии;г) снижение подвижности диафрагмы.
<p>83. Наиболее характерный рентгенологический признак эмфиземы легких:</p> <ul style="list-style-type: none">а) усиление и деформация легочного рисунка;б) расширение легочных корней;в) изменение легочного рисунка и корней легких;г) повышение прозрачности легочных полей и обеднение рисунка.
<p>84. Структура тени туберкулемы в фазе обострения характеризуется:</p> <ul style="list-style-type: none">а) обызвествлением;б) наличием деструкции;в) однородностью;г) обызвествлением и наличием деструкции.
<p>85. Деструкция в туберкулезе чаще локализуется в:</p> <ul style="list-style-type: none">а) верхнем полюсе;б) центре;в) нижнем полюсе;г) нескольких местах.
<p>86. Для центрального эндобронхиального рака легкого наиболее характерно:</p> <ul style="list-style-type: none">а) нарушение вентиляции;б) нарушение подвижности диафрагмы;в) затемнение в области корня;г) усиление и деформация легочного рисунка в прикорневой зоне.
<p>87. Средостение при гиповентиляции доли может:</p> <ul style="list-style-type: none">а) занимать обычное положение;б) смещаться в сторону поражения частично;в) смещаться в сторону поражения полностью;г) смещаться в здоровую сторону.
<p>88. Чаще всего периферический рак диаметром менее 2 см имеет форму:</p> <ul style="list-style-type: none">а) неправильно округлую;б) правильно округлую;в) полигональную;г) овоидную.
<p>89. Высокое положение и неподвижность купола диафрагмы на стороне поражения злокачественной опухолью легкого свидетельствуют о:</p> <ul style="list-style-type: none">а) релаксации купола диафрагмы;б) базальном выпоте;в) релаксации диафрагмы и базальном выпоте;г) поражении диафрагмального нерва.

<p>90. Наиболее важный скалиогический признак гамартохондромы легкого:</p> <ul style="list-style-type: none">а) известковые включения в образовании и очаги в окружности;б) четкость и бугристость контуров образования без изменений в окружности;в) "дорожка" к корню легкого;г) наличие просветления в центре образования.
<p>91. Наиболее характерный рентгенологический симптом для внутрибронхиальной аденомы:</p> <ul style="list-style-type: none">а) объемное уменьшения доли, сегмента;б) "культя" бронха с четкими контурами;в) "культя" бронха с нечеткими контурами;г) коническая культя бронха.
<p>92. Рентгенологические симптомы периферической аденомы легкого:</p> <ul style="list-style-type: none">а) округлая форма и четкие контуры;б) нечеткие контуры;в) неправильная овоидная форма;г) широкая дорожка к корню легкого.
<p>93. Наиболее частая форма эхинококка - это образование:</p> <ul style="list-style-type: none">а) овоидной формы, гомогенное, больших размеров;б) округлое, гомогенное, больших размеров;в) доленое уплотнение;г) образование полигональной формы.
<p>94. Тень осумкованного пристеночного выпота при дыхании:</p> <ul style="list-style-type: none">а) суживается на вдохе;б) вытягивается на вдохе и расширяется на выдохе;в) расширяется на выдохе;г) не изменяется.
<p>95. Какой из видов осумкованного плеврита чаще всего виден на рентгенограмме грудной клетки в прямой проекции и не виден в боковой:</p> <ul style="list-style-type: none">а) верхушечный;б) пристеночный;в) парамедиастинальный;г) диафрагмальный.
<p>96. При рентгенологическом исследовании через 4-6 месяцев после пневмонэктомии наблюдается:</p> <ul style="list-style-type: none">а) жидкость в плевральной полости;б) воздух в плевральной полости;в) смещение средостения;г) фиброторакс.
<p>97. Обязательная методика рентгенологического исследования при травме грудной клетки:</p> <ul style="list-style-type: none">а) рентгенография;б) рентгеноскопия;в) рентгенография и рентгеноскопия;г) томография.
<p>98. Наиболее достоверный признак напряженного клапанного пневмоторакса:</p> <ul style="list-style-type: none">а) повышение прозрачности легочного поля;б) низкое положение купола диафрагмы;в) смещение средостения в противоположную сторону;г) "взрывная" пульсация сердца.

<p>99. Признаком эмфиземы средостения является:</p> <ul style="list-style-type: none">а) расширение средостения;б) деформация его контуров;в) параллельные контурам средостения полосовидные тени;г) "перистый" рисунок на фоне легочных полей.
<p>100. Оптимальной проекцией при рентгенологическом исследовании дистального отдела пищевода в вертикальном положении является:</p> <ul style="list-style-type: none">а) прямая;б) боковая;в) вторая косая;г) первая косая.
<p>101. Наиболее простым способом введения газа в пищевод для его двойного контрастирования является:</p> <ul style="list-style-type: none">а) введение через тонкий зонд;б) проглатывание большим воздухом;в) насыщение воздуха вместе с бариевой взвесью через трубочку;г) прием большим раствором соды и лимонной кислоты.
<p>102. Для выявления функциональных заболеваний глотки наиболее информативной методикой является:</p> <ul style="list-style-type: none">а) бесконтрастная рентгенография (по Земцову) ;б) рентгенография в горизонтальном положении с бариевой взвесьюв) контрастная фарингография с применением функциональных проб (глотание, Мюллера, Вальсальвы и др.);г) релаксационная фарингография.
<p>103. Методика Ивановой-Подобед заключается:</p> <ul style="list-style-type: none">а) в исследовании с бариевой пастой;б) в двойном контрастировании пищевода;в) в приеме чайной ложки густой бариевой взвеси и последующем; смывании ее со стенки пищевода приемом воды;г) в даче ваты, смоченной бариевой взвесью.
<p>104. Парадоксальная дисфагия (задержка жидкой пищи) может встретиться:</p> <ul style="list-style-type: none">а) при дивертикуле пищевода;б) при ожоге пищевода;в) при эзофагокардиальном раке;г) при ахалазии кардии.
<p>105. Стойкое циркулярное сужение средней и нижней трети пищевода протяженностью более 6 см с супрастенотическим расширением и карманоподобным нависанием стенки на границе с сужением. Это характерные рентгенологические проявления:</p> <ul style="list-style-type: none">а) при эндофитном раке;б) при рубцовом сужении после ожога;в) при эзофагоспазме;г) при склерозирующем медиастините.
<p>106. Пептический эзофагит:</p> <ul style="list-style-type: none">а) обычно локализуется в нижней трети пищевода;б) характеризуется нечетким, "разлохмаченным" контуром, расширением просвета; могут наблюдаться изъязвления и дефекты наполнения;в) дефекты имеют вид серпантина, меняют величину и форму в зависимости от степени наполнения пищевода, положения больного, фазы дыхания;г) характеризуется сужением просвета.

<p>107. Трехслойная ниша, выступающая за контур желудка, рубцовая деформация желудка и воспалительная перестройка рельефа слизистой характерны:</p> <ul style="list-style-type: none">а) для острой язвы;б) для пенетрирующей язвы;в) для дивертикула;г) для инфильтративно-язвенного рака.
<p>108. Плоская ниша в антральном отделе желудка (около 2,5 см в диаметре), неправильной формы с обширной аперистальтической зоной вокруг характерна:</p> <ul style="list-style-type: none">а) для доброкачественной язвы;б) для пенетрирующей язвы;в) для изъязвленного рака;г) для эрозивного начального рака.
<p>109. Определяющими симптомами эндофитного (инфильтративного) рака желудка являются:</p> <ul style="list-style-type: none">а) уменьшение размеров желудочного пузыря, отсутствие перистальтики, нарушение эвакуации из желудка;б) центральный дефект наполнения, дефект на рельефе, дополнительная тень на фоне газового пузыря желудка;в) укорочение малой кривизны желудка, ригидность его стенок, отсутствие складок, микрогастрия;г) краевой дефект наполнения, атипичный рельеф, нарушение перистальтики;
<p>110. Одиночный центральный дефект наполнения неправильно округлой формы размерами более 3 см, легко смещающийся более чем на 10 см. Это характерные признаки:</p> <ul style="list-style-type: none">а) полипа;б) неэпителиальной опухоли;в) полипозного рака;г) безоара.
<p>111. Наиболее важное методическое условие для рентгенодиагностики поддиафрагмального абсцесса как раннего осложнения после резекции желудка - это:</p> <ul style="list-style-type: none">а) латерография для изучения левого поддиафрагмального пространства;б) рентгенография в прямой и боковой проекциях;в) рентгенологическое исследование с контрастированием культи желудка;г) рентгенологическое исследование с контрастированием селезеночной кривизны ободочной кишки.
<p>112. Небольшое депо бария полигональной формы на медиальной стенке верхнего изгиба двенадцатиперстной кишки, стойкое сужение просвета на этом уровне без нарушения проходимости, выраженная гипермотильность, утолщение складок слизистой, схождение складок слизистой к дефекту наполнения. Это характерные признаки:</p> <ul style="list-style-type: none">а) внелуковичной язвы;б) распадающегося рака;в) дивертикула;г) дуоденита.
<p>113. При стандартном рентгенологическом исследовании определяется повышенный тонус тонкой кишки, неравномерное ускорение продвижения контрастного вещества, жидкость и слизь в просвете, нечетко определяются зернисто-нодулярный рельеф и утолщенные круговые складки, сегментация и фрагментация бариевого столба. Ваше заключение -</p> <ul style="list-style-type: none">а) болезнь Крона;б) туберкулез;в) синдром нарушенного всасывания тонкой кишки;г) лимфогранулематоз.

<p>114. Синдром Пейтца-Егерса - это сочетание полипоза тонкой кишки:</p> <ul style="list-style-type: none">а) с выпотом в плевре;б) с пигментными пятнами на коже и слизистых;в) с дивертикулом Меккеля;г) с хроническим аппендицитом.
<p>115. При рентгенологическом исследовании в левой половине ободочной кишки отмечены сужение просвета, мелкая зубчатость и двойной контур кишечной стенки, нарушение моторики, отечность складок слизистой, отечность или отсутствие складок слизистой. Эти признаки характерны для:</p> <ul style="list-style-type: none">а) токсического мегаколона;б) дивертикулеза;в) язвенного колита;г) злокачественной лимфомы.
<p>116. Дефект наполнения в сигмовидной кишке более 1,5 см в диаметре с волнистыми контурами и ячеистой структурой, меняющей форму при повышении внутрикишечного давления - рентгенологические признаки:</p> <ul style="list-style-type: none">а) аденоматозного полипа;б) ювениального полипа;в) ворсинчатой опухоли;г) неэпителиальной опухоли.
<p>117. Стойкое циркулярное сужение ободочной кишки протяженностью 3-5см с подрывными краями и неровными контурами наблюдается:</p> <ul style="list-style-type: none">а) при дивертикулезе;б) при стенозирующем раке;в) при язвенном колите;г) при болезни Гиршпрунга.
<p>118. Рентгеноконтрастные камни желчного пузыря у детей и подростков взаимосвязаны:</p> <ul style="list-style-type: none">а) с дефицитом лактазы;б) с чрезмерным потреблением молока;в) с нарушением холестерина обмена;г) с нарушением метаболизма кальция.
<p>119. Выраженное нарушение подвижности диафрагмы нехарактерно:</p> <ul style="list-style-type: none">а) при панкреатите;б) при холецистите;в) при поддиафрагмальном абсцессе печени;г) при механической кишечной непроходимости.
<p>120. Определяющим симптомом параэзофагеальной грыжи пищеводного отверстия диафрагмы является:</p> <ul style="list-style-type: none">а) обычное расположение пищевода и кардии;б) удлиненный пищевод;в) перемещение кардиального отдела желудка в средостение;г) короткий пищевод.
<p>121. К рентгенологическим признакам наличия свободной жидкости в брюшной полости относятся все перечисленные симптомы, за исключением признака:</p> <ul style="list-style-type: none">а) расширения латеральных каналов: нечеткость анатомических деталей;б) воздушной тонкокишечной "арки" с закругленными концами;в) треугольного, полулунного и полосовидного затемнения между раздутыми кишечными петлями;г) при перемене положения больного наибольшая степень затемнения каждый раз определяется в нижележащих отделах брюшной полости.

<p>122. Достоверным симптомом перфорации полого органа является:</p> <ul style="list-style-type: none">а) нарушение положения и функции диафрагмы;б) свободный газ в брюшной полости;в) свободная жидкость в отлогих местах брюшной полости;г) метеоризм.
<p>123. Первые рентгенологические симптомы кишечной непроходимости появляются:</p> <ul style="list-style-type: none">а) через 1-1,5 часа;б) через 1,5-2,5 часа;в) через 2,5-3 часа;г) через 4-5 часа.
<p>124. Рентгенологическое исследование молочных желез при массовых проверочных осмотрах предпочтительнее производить:</p> <ul style="list-style-type: none">а) в прямой или боковой проекции;б) в прямой и боковой проекции;в) в прямой и косой проекции;г) в косой проекции.
<p>125. Проведение маммографии предпочтительнее:</p> <ul style="list-style-type: none">а) с 1-го по 5-й день менструального цикла;б) с 6-го по 12-й день менструального цикла;в) во второй половине менструального цикла;г) не имеет значения.
<p>126. Наибольшее дифференциально-диагностическое значение между узловой формой мастопатии и злокачественным новообразованием имеет:</p> <ul style="list-style-type: none">а) нечеткость контуров;б) симптом гиперваскуляризации;в) изменение размеров образования в зависимости от фазы менструального цикла;г) наличие глыбчатых кальцинатов.
<p>127. Провести дифференциальную диагностику между кистой и фиброаденомой молочной железы позволяет:</p> <ul style="list-style-type: none">а) тонкий ободок просветления по периферии;б) полицикличность контуров;в) наличие капсулы;г) наличие крупноглыбчатых обызвествлений.
<p>128. Гиперваскуляризация при раке молочной железы проявляется:</p> <ul style="list-style-type: none">а) увеличением калибра сосудов;б) увеличением количества сосудистых ветвей;в) извитостью сосудов;г) увеличением калибра и количества сосудистых ветвей, их извитостью.
<p>129. Базовым (начальным) рентгенологическим исследованием сердца является:</p> <ul style="list-style-type: none">а) полипозиционная рентгеноскопия грудной клетки;б) рентгенография в прямой проекции;в) рентгенография грудной клетки в трех стандартных проекциях с контрастированием пищевода;г) рентгенография грудной клетки в прямой и левой боковой проекциях с контрастированием пищевода.
<p>130. О состоянии клапанного аппарата сердца оптимальную информацию можно получить при:</p> <ul style="list-style-type: none">а) рентгеноскопии;б) рентгенографии;в) ультразвуковом исследовании;г) компьютерной томографии.

<p>131. Размер правой легочной артерии в корне (прямая проекция) более 15 мм соответствует:</p> <ul style="list-style-type: none">а) фиброзным изменениям корня;б) норме;в) венозному застою в легких;г) артериальной легочной гипертензии.
<p>132. Правый желудочек в норме не является краеобразующим:</p> <ul style="list-style-type: none">а) в прямой проекции;б) в правой косой проекции;в) в левой косой проекции;г) в левой боковой проекции.
<p>133. Симптом "ампутации" корней легких может наблюдаться:</p> <ul style="list-style-type: none">а) при стенозе устья аорты;б) при недостаточности аортального клапана;в) при митральном стенозе с высокой легочной гипертензией;г) при коарктации аорты.
<p>134. При каких состояниях миокарда размеры сердца могут сохраняться в пределах нормы?</p> <ul style="list-style-type: none">а) миогенная дилатация;б) правожелудочковая недостаточность;в) изометрическая гиперфункция;г) изотоническая гиперфункция.
<p>135. Перегородочные линии Керли наблюдаются при изменении легочного кровообращения за счет:</p> <ul style="list-style-type: none">а) венозного отека;б) артериальной гипертензии;в) интерстициального отека;г) альвеолярного отека.
<p>136. "Узуры" ребер характерны:</p> <ul style="list-style-type: none">а) для коарктации аорты;б) для стеноза устья аорты для ;в) для праволежащей аорты;г) двойной дуги аорты.
<p>137. Какие радиофармпрепараты используют для перфузионнойсцинтиграфии миокарда?</p> <ul style="list-style-type: none">а) Tc 99m;б) I 123;в) Tl201, Tc-99M-sestamibi, Tc-99M-teboroxim, Tc-99M-tetrofosmin;г) Пирофосфат (пирфотех).
<p>138. Плотность кости на рентгенограммах определяет:</p> <ul style="list-style-type: none">а) костный минерал;б) вода;в) органические вещества костной ткани;г) костный мозг.
<p>139. Надкостница обладает наибольшей остеобластической активностью:</p> <ul style="list-style-type: none">а) в эпифизах длинных костей;б) в метафизах длинных костей;в) в диафизах длинных костей;г) в плоских и губчатых костях.

<p>140. Наиболее убедительным симптомом при распознавании переломов костей является:</p> <ul style="list-style-type: none">а) уплотнение костной структуры;б) деформация кости;в) перерыв коркового слоя;г) линия просветления.
<p>141. Выберите правильное утверждение:</p> <ul style="list-style-type: none">а) высота всех тел поясничных позвонков на боковой рентгенограмме одинакова в передних и задних отделах;б) высота всех поясничных межпозвоночных дисков на боковой рентгенограмме одинакова в переднем и заднем отделе;в) форма тела V поясничного позвонка клиновидна с вершиной клина назад;г) форма тела V поясничного позвонка клиновидна с вершиной клина вперед.
<p>142. Для оскольчатого разрывного перелома поясничных позвонков не характерно:</p> <ul style="list-style-type: none">а) клиновидная деформация тела;б) разрыв обеих замыкающих пластинок;в) снижение высоты прилежащего межпозвоночного диска;г) увеличение горизонтального размера тела поврежденного позвонка.
<p>143. Наиболее ранним рентгенологическим проявлением костной мозоли при диафизарных переломах является:</p> <ul style="list-style-type: none">а) нежная облаковидная параоссальная тень;б) сглаженность краев отломков;в) уплотнение краев отломков;г) ухудшение видимости линии перелома.
<p>144. Пятно-хлопьевидный рисунок костной структуры при деформирующей остеодистрофии Педжета характерен:</p> <ul style="list-style-type: none">а) для костей таза;б) для длинных костей;в) для костей свода черепа;г) для позвонков.
<p>145. Наиболее ранним рентгенологическим признаком гематогенного остеомиелита является:</p> <ul style="list-style-type: none">а) мелкоочаговая деструкция коркового слоя;б) остеосклероз;в) периостальная реакция;г) изменения в прилежащих мягких тканях.
<p>146. Для доброкачественных опухолей и опухолевидных образований внутрикостной локализации наиболее типичны:</p> <ul style="list-style-type: none">а) нечеткие очертания;б) четкие очертания;в) склеротический ободок;г) широкий склеротический вал.
<p>147. Наиболее характерным для злокачественных опухолей костей является:</p> <ul style="list-style-type: none">а) истончение коркового слоя;б) обрыв коркового слоя с постепенным истончением к месту обрыва;в) обрыв коркового слоя на фоне вздутия (симптом "пики");г) крутой обрыв коркового слоя.
<p>148. С наибольшей убедительностью в пользу воспалительного процесса в дифференциальной диагностике со злокачественными опухолями костей свидетельствует:</p> <ul style="list-style-type: none">а) сочетание деструкции и остеосклероза;б) кортикальный секвестр;в) утолщение мягких тканей;

г) слоистая периостальная реакция.
149. Для злокачественных опухолей позвоночника не характерны: а) деструкция тела позвонка; б) деструкция дуги позвонка; в) разрушение межпозвоночного диска; г) утолщение паравертебральных мягких тканей.
150. Наиболее точным определением остеомалиции является: а) размягчение костей; б) уменьшение содержания Са в единице объема костного органа; в) нарушение минерализации вновь образованной костной ткани с накоплением в костях неминерализованного остеоида; г) "вымывание" Са из костей.
151. В начальной стадии развития деформирующей остеодистрофии Педжета выявляются: а) диффузное гомогенное разрежение структуры кости; б) пятнисто-хлопьевидный рисунок; в) грубо-трабекулярный рисунок; г) мелкоочаговое разрежение структуры кости.
152. Из перечисленных видов деформаций скелета при остеомалиции чаще всего встречается: а) дугообразное искривление оси диафизов трубчатых костей; б) деформация таза по типу "карточного сердца"; в) колоколоподобная деформация грудной клетки; г) базиллярная импрессия черепа.
153. Более характерным признаком метастатических, чем первичных опухолей костей, является: а) периостальная реакция; б) мягкотканый компонент; в) локализация поражения дистальнее коленного и локтевого сустава г) возраст старше 50 лет.
154. Для доброкачественных опухолей костей не характерно: а) утолщение мягких тканей; б) нормальная толщина мягких тканей; в) нормальная структура мягких тканей; г) истончение мягких тканей.
155. Слоистая периостальная реакция наиболее характерна: а) для остеогенной саркомы; б) для хондросаркомы; в) для саркомы Юинга; г) для фибросаркомы.
156. Остеобластические метастазы в кости наиболее характерны для рака: а) легких; б) почки; в) щитовидной железы; г) предстательной железы.
157. К какой рентгенологической стадии остеоартроза относят картину, когда суставная щель практически не прослеживается, наблюдаются грубые остеофиты? а) 1 стадии; б) 2 стадии; в) 3 стадии; г) 4 стадии.

<p>158. Рентгенологические признаки прогрессирования артроза коленного сустава:</p> <p>а) развитие субхондрального остеосклероза в самой нагруженной части сустава;</p> <p>б) вытягивание и заострение краев межмышечкового возвышения большеберцовой кости (в месте прикрепления крестообразной связки);</p> <p>в) небольшое сужение суставной щели (чаще в медиальном отделе сустава) ;</p> <p>г) заострение краев суставных поверхностей мыщелков бедренной и большеберцовой кости, чаще в медиальном отделе сустава.</p>
<p>159. Рентгенологические данные, характеризующие вертлужную впадину:</p> <p>а) угол Виберга;</p> <p>б) степень покрытия головки бедренной кости;</p> <p>в) линия Шентона;</p> <p>г) угол наклона входа во впадину (УВН).</p>
<p>160. Наиболее характерный рентгенологический признак артроза:</p> <p>а) сужение суставной щели;</p> <p>б) костнокраевые разрастания вокруг сустава;</p> <p>в) склероз субхондрального участка головки и впадины;</p> <p>г) все перечисленное.</p>
<p>161. Наибольшее значение в дифференциальной диагностике дистопии и нефроптоза имеют:</p> <p>а) уровень расположения лоханки;</p> <p>б) длина мочеточника и уровень отхождения почечной артерии;</p> <p>в) размер почки;</p> <p>г) скорость клубочковой фильтрации.</p>
<p>162. Мочеточник и лоханка смещены, чашечки нередко сдавлены, раздвинуты, на ангиограммах отмечается бессосудистая зона. Дефект паренхимы и эконегативная зона с четкими контурами при ультразвуковом исследовании. Это наиболее характерно:</p> <p>а) для опухоли почки;</p> <p>б) для хронического пиелонефрита;</p> <p>в) для солитарной кисты почки;</p> <p>г) для гидронефроза;</p>
<p>163. Уменьшение размеров почки, деформация лоханочно-чашечной системы, контуры малых чашечек неровные, облитерация мелких сосудов коркового вещества почки. Это наиболее характерно:</p> <p>а) для туберкулеза почек;</p> <p>б) для сморщенной почки;</p> <p>в) для гипоплазии почки;</p> <p>г) для опухоли почки.</p>
<p>164. Самым характерным симптомом для сморщенной почки является:</p> <p>а) деформация чашечно-лоханочной системы;</p> <p>б) деформация формы почки;</p> <p>в) уменьшение размеров почки;</p> <p>г) размеры почки не изменены.</p>
<p>165. Для кисты в нефрографической фазе характерны:</p> <p>а) неравномерное контрастирование паренхимы;</p> <p>б) слабое контрастирование паренхимы;</p> <p>в) дефект паренхимы;</p> <p>г) отсутствие нефрографической фазы.</p>

<p>166. Анатомическим субстратом "ободка просветления" при уретероцеле является:</p> <ul style="list-style-type: none">а) слоистый камень;б) стенка мочевого пузыря;в) отек паравезикальной или парауретеральной клетчатки;г) стенка мочеточника.
<p>167. К наиболее характерным симптомам "злокачественности" при опухоли почки относятся:</p> <ul style="list-style-type: none">а) оттеснение чашечек;б) сдавливание чашечек и лоханки;в) ампутация чашечки или группы чашечек;г) инфильтрация чашечки, лоханки.
<p>168. Общим рентгенологическим признаком, свойственным для серозной кисты, аденомы, эхинококковой кисты являются все перечисленные, кроме:</p> <ul style="list-style-type: none">а) аваскулярная зона;б) инфильтрация чашечек;в) ампутация чашечек;г) дефект паренхимы.
<p>169. Расправление легких у новорожденных детей наступает в:</p> <ul style="list-style-type: none">а) первые сутки;б) течение 48 ч;в) течение недели;г) течение месяца.
<p>170. Сосудистый рисунок можно определить у детей на рентгенограмме грудной клетки:</p> <ul style="list-style-type: none">а) с момента рождения;б) с первого месяца жизни;в) с 1 года;г) после 3 лет.
<p>171. Самой частой причиной образования жидкости в плевральной полости у новорожденных является:</p> <ul style="list-style-type: none">а) хилоторакс;б) сердечная недостаточность;в) гемоторакс травматического происхождения;г) экссудативный плеврит воспалительного характера.
<p>172. Ранним симптомом при синдроме гиалиновых мембран является:</p> <ul style="list-style-type: none">а) вздутие легких;б) отечный синдром;в) усиление сосудистого рисунка;г) очаговые тени.
<p>173. На рентгенограмме в передней прямой проекции левый контур сердечно-сосудистой тени имеет четыре дуги:</p> <ul style="list-style-type: none">а) на втором месяце жизни;б) к концу первого года жизни;в) к 3-летнему возрасту;г) после 3 лет.
<p>174. Основные признаки мекониальной непроходимости:</p> <ul style="list-style-type: none">а) наличие горизонтальных уровней в петлях кишечника;б) наличие "арок" и "чаш Клойбера" в петлях кишечника;в) мелкие скопления капелек жидкости в виде участков просветления в тонкой кишке;г) наличие кальцификатов в брюшной полости.

<p>175. Основным признаком болезни Гиршпрунга является:</p> <p>а) увеличение диаметра сигмовидного отдела ободочной кишки;</p> <p>б) большое количество горизонтальных уровней жидкости в петлях кишечника;</p> <p>в) зона сужения в области перехода сигмовидной части ободочной кишки в прямую;</p> <p>г) отсутствие перистальтики в сигмовидной кишке.</p>
<p>176. Первым в области локтевого сустава появляется ядро окостенения:</p> <p>а) головчатого возвышения;</p> <p>б) блока (внутреннего вала) ;</p> <p>в) внутреннего надмыщелка;</p> <p>г) наружного надмыщелка.</p>
<p>177. Что понимается под симптомом "костной пластинки" при травматическом эпифизеолизе:</p> <p>а) отрыв небольшого костного фрагмента от метафиза;</p> <p>б) эпифизеолиз с краевым переломом метафиза;</p> <p>в) эпифизеолиз с отрывом костного фрагмента от эпифиза;</p> <p>г) эпифизеолиз с переломом эпифиза и метафиза.</p>
<p>178. Решающий симптом в диагностике врожденную вывиха:</p> <p>а) скошенность, недоразвитие вертлужной впадины;</p> <p>б) дислокация проксимального отдела бедренной кости;</p> <p>в) позднее появление ядра окостенения головки на стороне поражения;</p> <p>г) ни один из перечисленных признаков.</p>
<p>179. Наиболее достоверный признак илеоцекальной инвагинации у детей первого года жизни:</p> <p>а) горизонтальные уровни жидкости в петлях кишечника;</p> <p>б) "чаши Клойбера" и "арки" в кишечных петлях на обзорной рентгенограмме живота;</p> <p>в) дополнительная тень округлой или овальной формы в области илеоцекального клапана при проведении воздушной ирригоскопии;</p> <p>г) задержка поступления воздуха из слепой кишки в подвздошную при воздушной ирригоскопии.</p>
<p>180. Синдром "турецкой сабли" характерен для:</p> <p>а) аномального дренажа правых легочных вен в верхнюю полую вену;</p> <p>б) левожелудочково-правопредсердного сообщения;</p> <p>в) аномального дренажа правых легочных вен в нижнюю полую вену;</p> <p>г) частичного аномального дренажа легочных вен.</p>

ОТВЕТЫ К ТЕСТОВЫМ ЗАДАНИЯМ

Номер тестового задания	Номер эталона ответа	Номер тестового задания	Номер эталона ответа	Номер тестового задания	Номер эталона ответа	Номер тестового задания	Номер эталона ответа	Номер тестового задания	Номер эталона ответа
1	в)	37	а)	73	б)	109	в)	145	Г)
2	г)	38	г)	74	г)	110	г)	146	В)
3	г)	39	в)	75	г)	111	в)	147	Г)
4	в)	40	б)	76	а)	112	а)	148	Б)
5	г)	41	г)	77	в)	113	в)	149	В)
6	б)	42	в)	78	б)	114	б)	150	в)
7	г)	43	а)	79	б)	115	в)	151	А)

8	а)	44	г)	80	г)	116	в)	152	В)
9	в)	45	в)	81	б)	117	б)	153	Г)
10	а)	46	г)	82	а)	118	г)	154	А)
11	в)	47	б)	83	г)	119	г)	155	В)
12	а)	48	а)	84	г)	120	а)	156	Г)
13	а)	49	в)	85	в)	121	б)	157	Г)
14	в)	50	г)	86	а)	122	б)	158	А)
15	в)	51	а)	87	б)	123	в)	159	Г)
16	б)	52	а)	88	в)	124	Г)	160	Г)
17	г)	53	в)	89	г)	125	Б)	161	Б)
18	г)	54	г)	90	а)	126	В)	162	В)
19	б)	55	б)	91	б)	127	Г)	163	Б)
20	б)	56	г)	92	а)	128	Г)	164	В)
21	г)	57	г)	93	а)	129	Г)	165	В)
22	в)	58	а)	94	б)	130	В)	166	Г)
23	а)	59	в)	95	б)	131	Г)	167	Г)
24	б)	60	а)	96	г)	132	А)	168	Б)
25	г)	61	в)	97	в)	133	В)	169	А)
26	г)	62	г)	98	б)	134	В)	170	Б)
27	б)	63	б)	99	В)	135	В)	171	А)
28	а)	64	г)	100	г)	136	а)	172	г)
29	в)	65	б)	101	в)	137	В)	173	Г)
30	в)	66	а)	102	в)	138	а)	174	А)
31	г)	67	г)	103	в)	139	в)	175	В)
32	в)	68	а)	104	г)	140	В)	176	В)
33	в)	69	а)	105	а)	141	В)	177	Б)
34	в)	70	г)	106	б)	142	А)	178	А)
35	г)	71	г)	107	б)	143	а)	179	В)
36	г)	72	в)	108	в)	144	В)	180	Б)

5. Содержание оценочных средств промежуточной аттестации

Промежуточная аттестация проводится в виде зачета

5.1 Перечень контрольных заданий и иных материалов, необходимых для оценки знаний, умений, навыков и опыта деятельности: вопросы по разделам дисциплины.

5.1.1 Вопросы к экзамену по дисциплине «Рентгенология»:

Вопрос	Код компетенции (согласно РПД)
1. Определение рентгенологии как науки, роль рентгенологии в клинической практике. История рентгеновских лучей.	УК-1, УК-2,
2. Развитие рентгенологии в России, основные школы отечественной рентгенологии.	УК-3, УК-4,
3. Организация рентгеновского кабинета, отделения в лечебном учреждении.	УК-5, ОПК-1,
4. Генерация рентгеновских лучей, их природа и свойства. Устройство рентгеновской трубки.	ОПК-2, ОПК-3,
5. Физико-технические основы компьютерной томографии.	ОПК-4,
6. Физико-технические основы магнитно-резонансной томографии.	ОПК-5,

<ol style="list-style-type: none"> 7. Биологическое действие ионизирующего излучения. Меры защиты персонала, пациентов и населения при рентгенологических исследованиях. 8. Способы регистрации доз ионизирующего излучения. Дозы излучения и единицы измерения. 9. Реакция целостного организма на лучевое поражение. Факторы, влияющие на биологическое действие ионизирующего излучения. Радиочувствительность и радиопоражаемость. 10. Понятие о стохастическом и не стохастическом эффекте. 11. Хроническая лучевая болезнь. Стадии, клинические проявления. 12. Способы защиты от ионизирующего излучения в рентгеновских кабинетах. Понятие о предельно допустимой дозе. 13. Нормы радиационной безопасности (НРБ). Категории лиц, предусмотренные НРБ. 14. Основы рентгеновской фототехники. Факторы влияния на качество снимка. 15. Понятие о контрасте в изображении. Естественное и искусственное контрастирование. 16. Основы рентгеновской сциалогии. 17. Методы искусственного контрастирования в рентгенологии. 18. Основные методы рентгенологических исследований при заболеваниях легких и плевры. 19. Флюорография, ее роль в диагностике заболеваний легких. 20. Принцип и способы получения послойного изображения (линейная томография). 21. Построение рентгенологического диагноза, этапы, формулировка, терминология, составление протокола. 22. Рентгенодиагностика острых пневмоний. Классификация, дифференциальная диагностика. 23. Рентгенологическая картина при хронических неспецифических заболеваниях легких. 24. Рентгенодиагностика эмфиземы легких. Классификация. Дистрофия легких. 25. Доброкачественные опухоли легких и бронхов. Классификация, дифференциальная диагностика. 26. Интерстициальные заболевания в легких (саркоидоз, карциноматоз, альвеолиты). 27. Рентгенологические симптомы центрального рака легкого. Классификация. Осложнения. 28. Периферический рак легкого. Классификация, осложнения. Дифференциальная диагностика. 29. Метастатические опухоли в легких. Рентгенологическая симптоматика. Классификация. 30. Диагностика туберкулеза легких. Классификация, рентгенологическая симптоматика очагового туберкулеза. 31. Рентгенологическая диагностика кавернозного и фиброзно-кавернозного туберкулеза. Дифференциальная диагностика. 32. Контрастное исследование бронхов. Показания и противопоказания. 33. Лучевая диагностика плевритов. Дифференциальная диагностика. 34. Методы исследования органов брюшной полости. 35. Рентгенологическое исследование глотки и шейного отдела пищевода. 	<p>ОПК-6, ОПК-7, ПК-1, ПК-2, ПК-3, ПК-4</p>
---	---

- | | |
|--|--|
| <ol style="list-style-type: none">36. Методы рентгенологического исследования при инородных телах глотки и пищевода.37. Рак пищевода. Классификация. Методы исследования. Рентгенологическая симптоматика.38. Язвенная болезнь желудка. Классификация. Особенности рентгенологической картины в зависимости от локализации язвы.39. Рак желудка. Классификация. Основные рентгенологические симптомы при различной локализации опухоли.40. Методы рентгенологического исследования тонкой кишки.41. Методы рентгенологического исследования толстой кишки.42. Рентгенологическая симптоматика при доброкачественных и злокачественных опухолях толстой кишки.43. Острые брюшные катастрофы. Инородные тела брюшной полости.44. Методы исследования при заболеваниях печени и желчных путей.45. Основные методы рентгенологического исследования в урологии.46. Методы исследования при заболеваниях почек и мочевого пузыря.47. Мочекаменная болезнь почек. Рентгенологическая диагностика. Симптомы. Дифференциальная диагностика.48. Опухоли мочевого пузыря. Принципы рентгенологической диагностики.49. Классификация и основные рентгенологические симптомы нарушений кровообращения в малом круге кровообращения.50. Виды контрастного исследования сердца и сосудов. Информативность, показания и противопоказания.51. Основные методы исследования при заболеваниях органов средостения.52. Доброкачественные опухоли средостения. Классификация, основные рентгенологические симптомы.53. Злокачественные опухоли средостения: клиника, диагностика, классификация.54. Основные методы исследования в кардиологии. Информативность и значимость.55. Контрастные методы исследования в лучевой диагностике.56. Рентгенодиагностика нарушений гемодинамики малого круга кровообращения.57. Митральные пороки сердца. Дифференциальная диагностика митрального стеноза и недостаточности.58. Основные методы рентгенологического исследования в остеологии.59. Методы рентгенологического исследования черепа.60. Рентгеносемиотика заболеваний костей и суставов.61. Рентгенологические симптомы переломов костей (травматических и патологических).62. Маммография. Методики исследования, основные рентгенологические симптомы мастопатии и рака молочной железы.63. Рентгенологическая картина при воспалительных и опухолевых поражениях костей.64. Симптомы и синдромы в компьютерной томографической диагностике органов и систем.65. Симптомы и синдромы в магнитно-резонансной томографической диагностике органов и систем. | |
|--|--|

6. Критерии оценивания результатов обучения:

Для экзамена

Результаты обучения	Оценки сформированности компетенций			
	неудовлетворительно	удовлетворительно	хорошо	отлично
Полнота знаний	Уровень знаний ниже минимальных требований. Имели место грубые ошибки	Минимально допустимый уровень знаний. Допущено много негрубых ошибки	Уровень знаний в объеме, соответствующем программе подготовки. Допущено несколько негрубых ошибок	Уровень знаний в объеме, соответствующем программе подготовки, без ошибок
Наличие умений	При решении стандартных задач не продемонстрированы основные умения. Имели место грубые ошибки	Продемонстрированы основные умения. Решены типовые задачи с негрубыми ошибками. Выполнены все задания, но не в полном объеме.	Продемонстрированы все основные умения. Решены все основные задачи с негрубыми ошибками. Выполнены все задания, в полном объеме, но некоторые с недочетами	Продемонстрированы все основные умения, решены все основные задачи с отдельными несущественными недочетами, выполнены все задания в полном объеме
Наличие навыков (владение опытом)	При решении стандартных задач не продемонстрированы базовые навыки. Имели место грубые ошибки	Имеется минимальный набор навыков для решения стандартных задач с некоторыми недочетами	Продемонстрированы базовые навыки при решении стандартных задач с некоторыми недочетами	Продемонстрированы навыки при решении нестандартных задач без ошибок и недочетов
Характеристика сформированности компетенции	Компетенция в полной мере не сформирована. Имеющихся знаний, умений, навыков недостаточно для решения профессиональных задач. Требуется повторное обучение	Сформированность компетенции соответствует минимальным требованиям. Имеющихся знаний, умений, навыков в целом достаточно для решения профессиональных задач, но требуется	Сформированность компетенции в целом соответствует требованиям, но есть недочеты. Имеющихся знаний, умений, навыков и мотивации в целом достаточно для решения профессиональн	Сформированность компетенции полностью соответствует требованиям. Имеющихся знаний, умений, навыков и мотивации в полной мере достаточно для решения сложных

Результаты обучения	Оценки сформированности компетенций			
	неудовлетворительно	удовлетворительно	хорошо	отлично
		дополнительная практика по большинству практических задач	ых задач, но требуется дополнительная практика по некоторым профессиональным задачам	профессиональных задач
Уровень сформированности компетенций	Низкий	Ниже среднего	Средний	Высокий

Для тестирования:

Оценка «5» (отлично) – 100-90% баллов.

Оценка «4» (хорошо) – 89-80% баллов.

Оценка «3» (удовлетворительно) – 79–70% баллов.

Оценка «2» (неудовлетворительно) – менее 70% баллов.

Разработчики:

Сафонов Дмитрий Владимирович, д.м.н., профессор, заведующий кафедрой лучевой диагностики факультета дополнительного профессионального образования.

Шарабрин Евгений Георгиевич д.м.н., профессор кафедры лучевой диагностики факультета дополнительного профессионального образования.